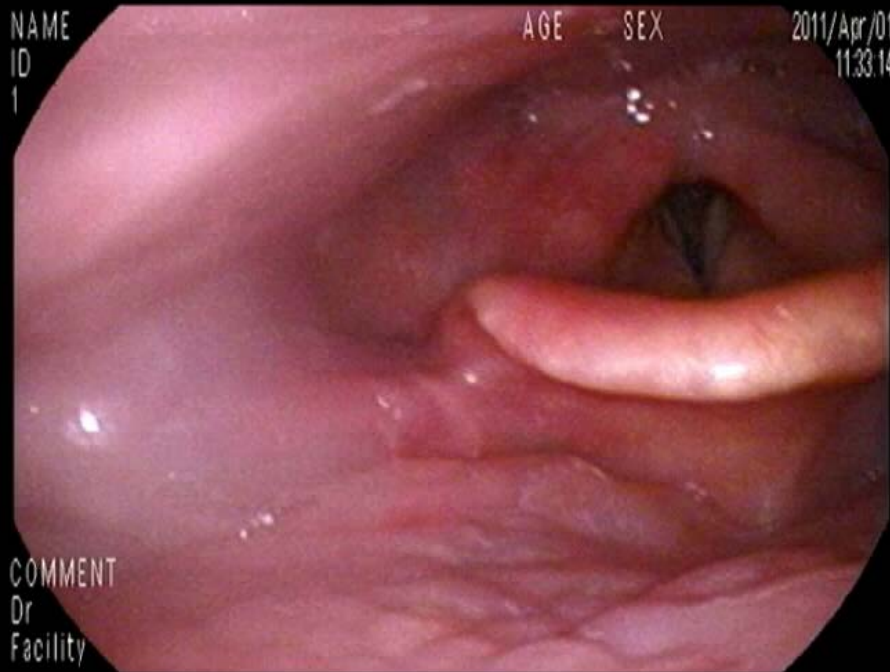


# 喉頭所見と嚥下内視鏡検査



口腔乾燥  
咽頭反射低下  
脳神経麻痺なし



色素水による嚥下内視鏡検査  
嚥下中の喉頭侵入と誤嚥