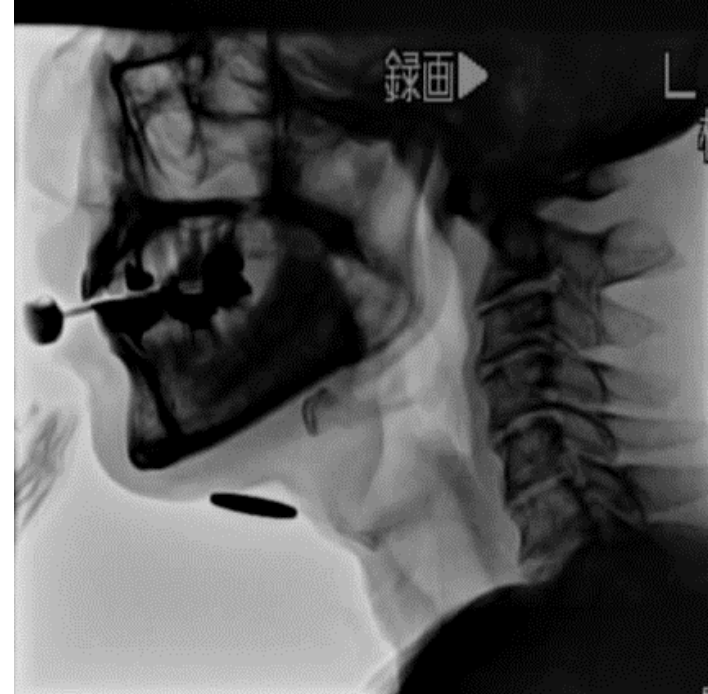
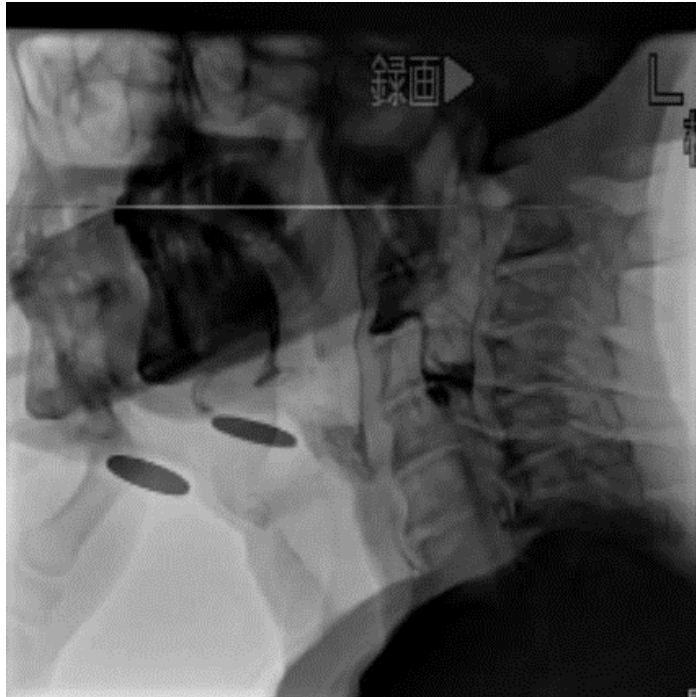


VF検査のフィードバックが有効

34日目



VFモニターで確認しながら嚥下。

下顎前方突き出しで食道入口部が開き、食塊が通過することを確認。