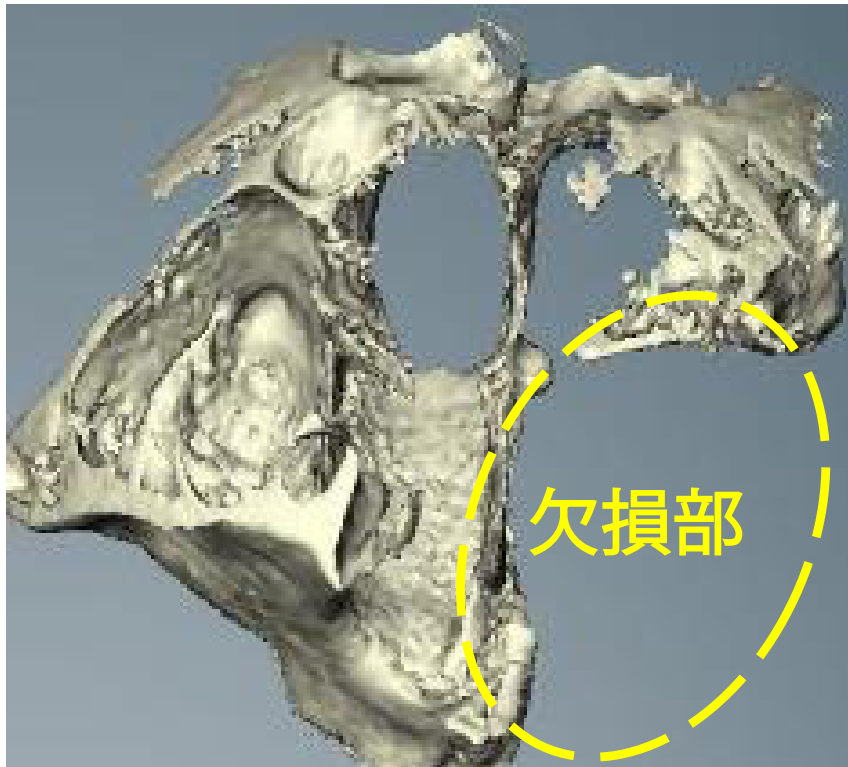


画像所見

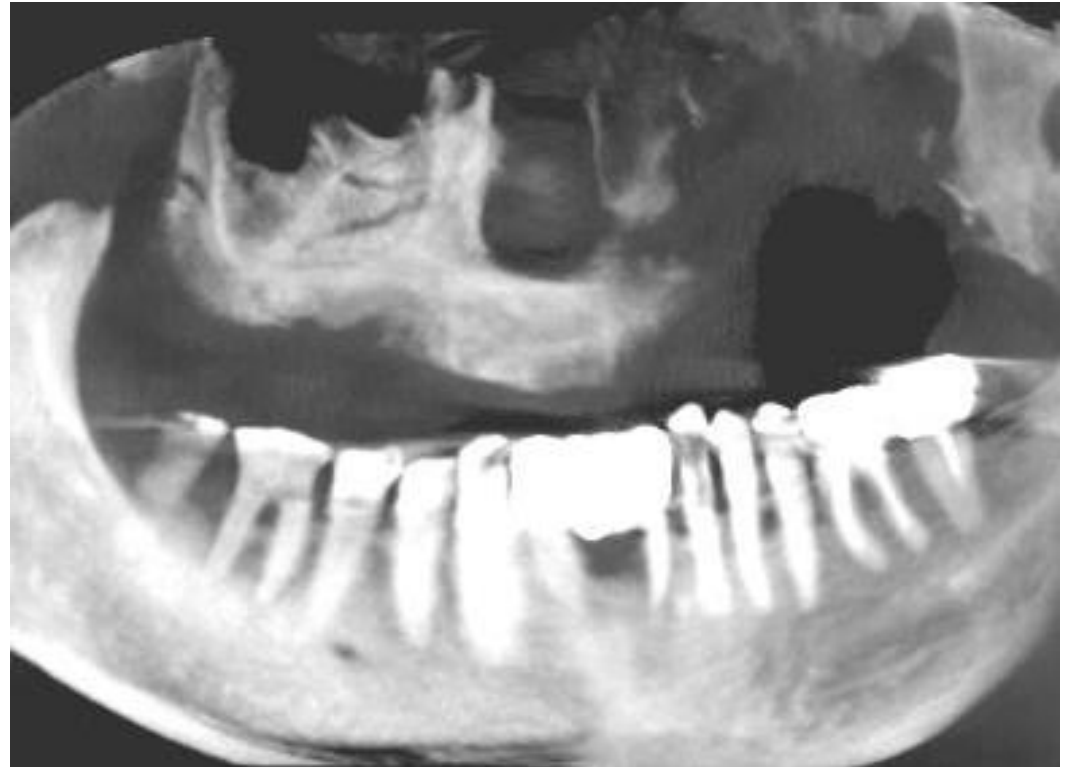頭側からみた3D-CT

背側



腹側

歯科用CTから構築したオルソパントモグラフ



上顎は無歯顎

左側上顎は術後で広範囲な欠損が認められ、義歯の支持は得られない。