

# 病理診断

→左下顎歯肉腫瘍中央部を摘出

**[病理診断]**

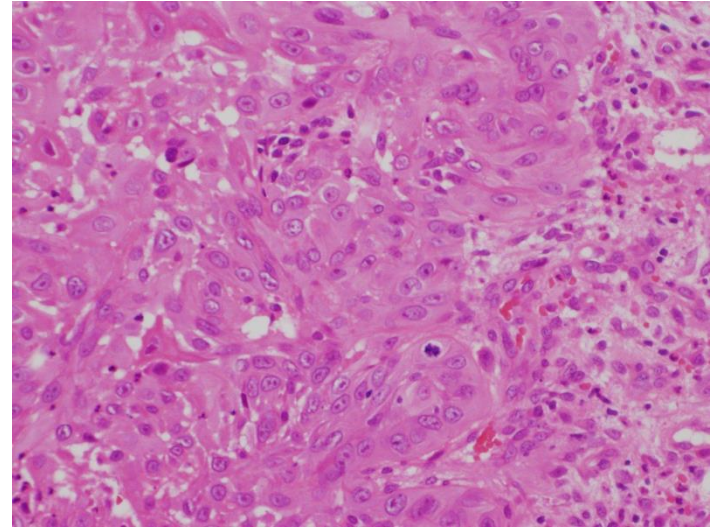
歯肉 / Oral cavity, gingiva, biopsy:

- Squamous cell carcinoma

**[病理所見]**

**【検体】**

歯肉、生検組織断片(径 10 mm)



**【組織所見】**

上皮下間質において  
広範に浸潤する高分化～  
中分化型の扁平上皮癌が  
認められます。

