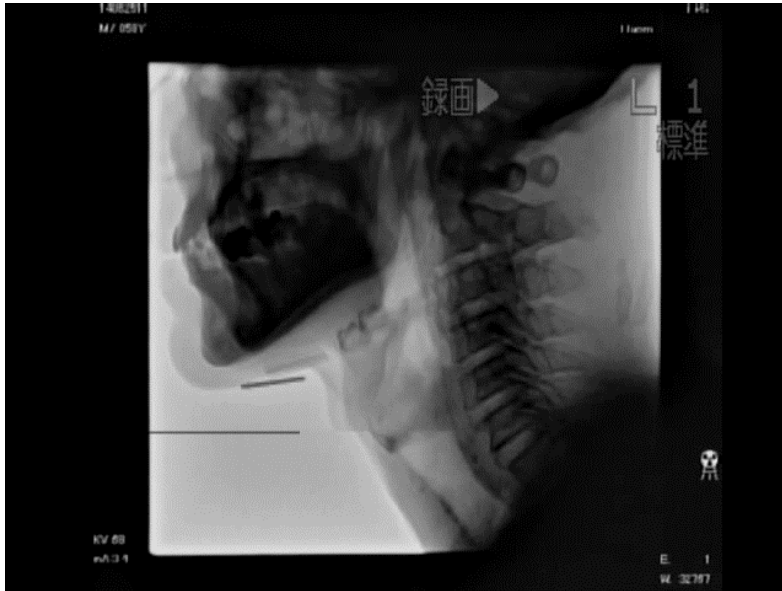
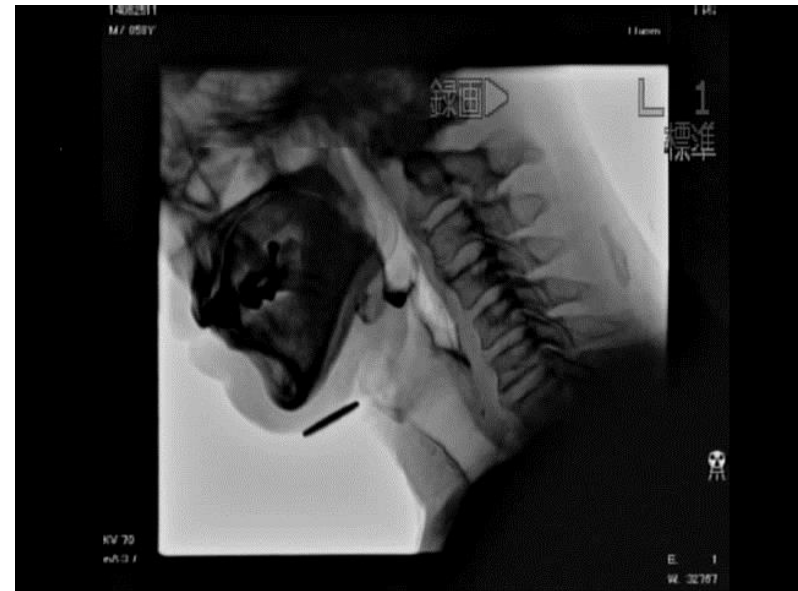

食道癌患者:嚥下造影検査



通常頸位



頸部屈曲位

嚥下造影検査による前方視的定量評価 N=16

通常頸位嚥下と比べ, 頸部屈曲位嚥下では咽頭腔閉鎖および食道入口部開大距離・時間がそれぞれ有意に改善した. また, 梨状窩残留面積は有意に減少した. (亀之園、熊井ほか2015年嚥下医学会誌)