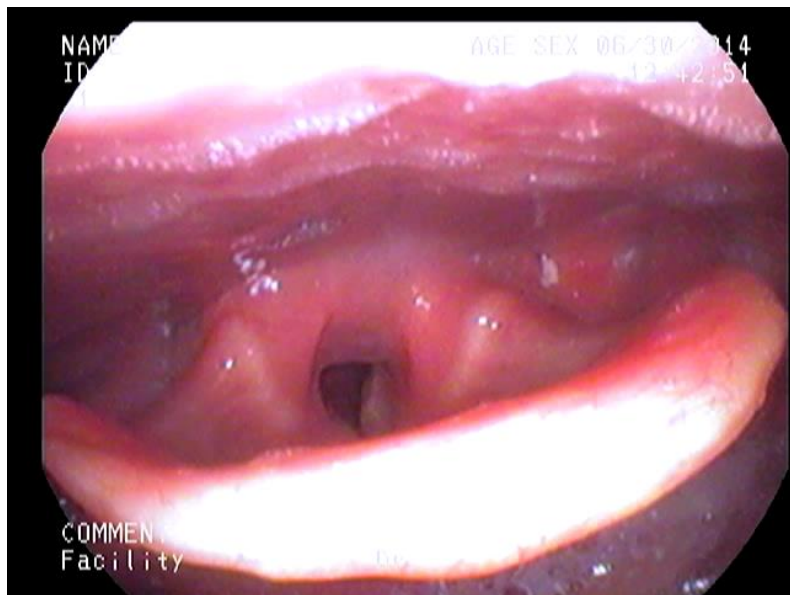
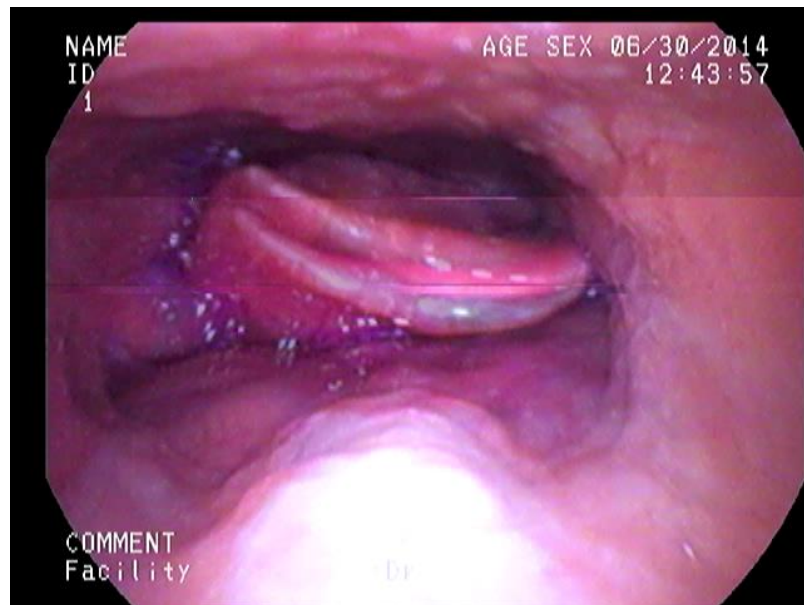


食道癌患者:嚥下内視鏡検査



通常頸位



頸部屈曲位

嚥下内視鏡スコアによる定性評価:N=25

嚥下内視鏡検査により、食道癌術後患者に対する頸部屈曲位は咽頭クリアランスと嚥下惹起遅延を有意に改善し、誤嚥の程度も改善傾向にあった。反回神経麻痺がある場合も同様の結果であった。(今後発表予定)