
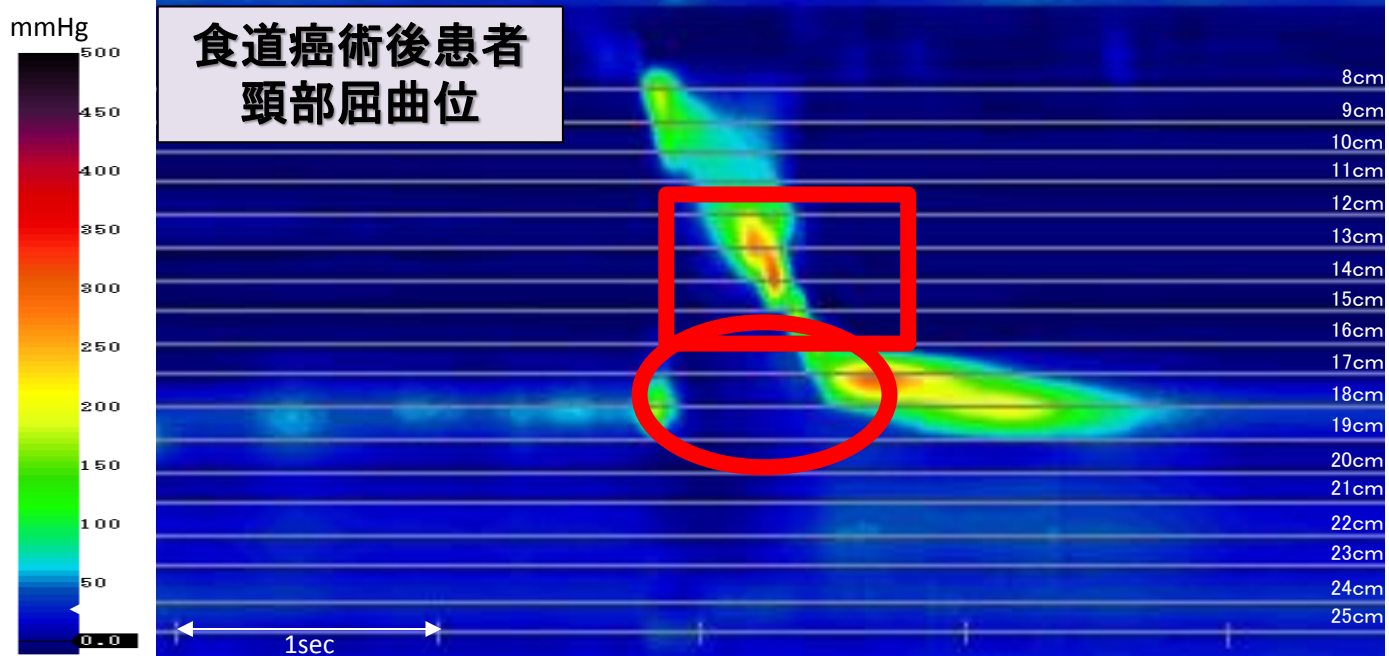


食道癌術後患者1例の 通常頸位と頸部屈曲位の圧トポグラフィ



前鼻孔からの距離



前鼻孔からの距離