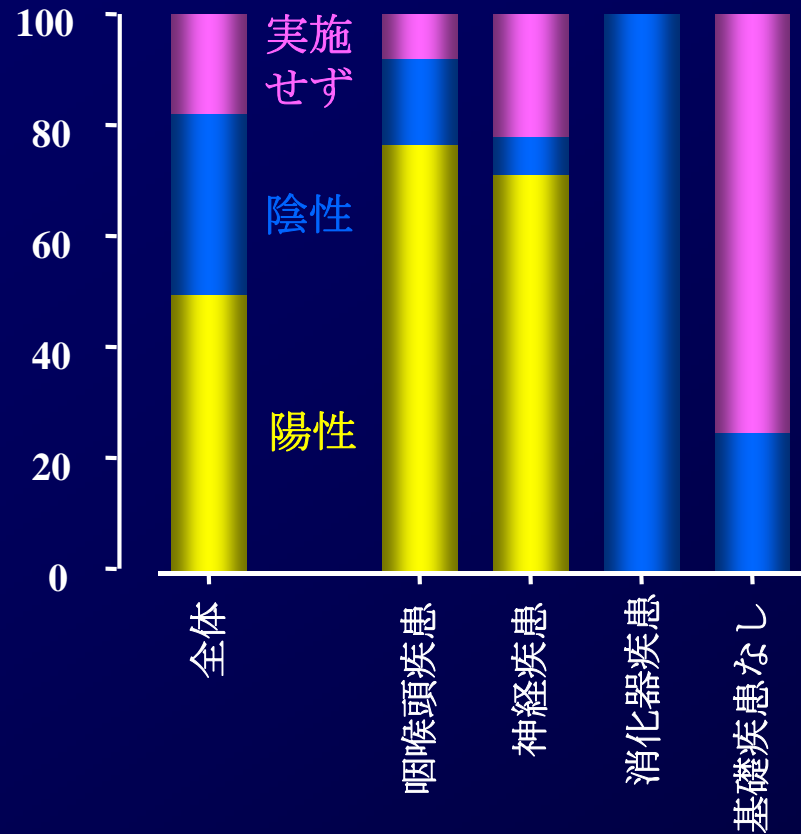


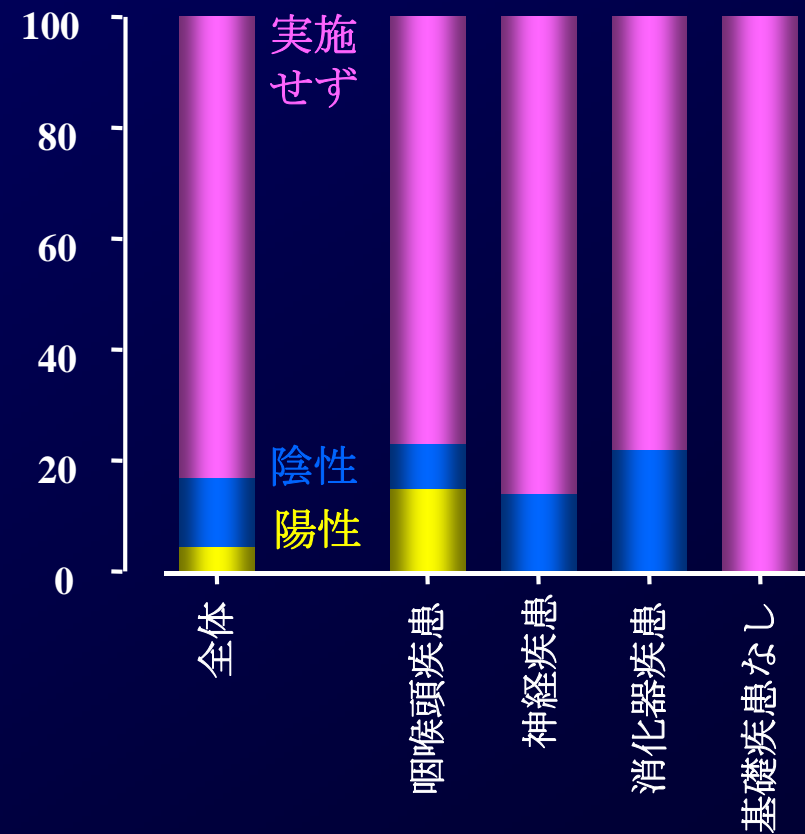
誤嚥性肺炎の証明

熊本大学呼吸器内科 (1996-2002)

嚥下造影検査 (VF)



誤嚥シンチグラフィ



VTR 透視下造影検査は **33/40 (82.5%)** で施行されている。神経・咽喉頭疾患群で陽性率が高く、一方消化器疾患群では陽性とならなかった。誤嚥シンチグラフィは余り行っていない。