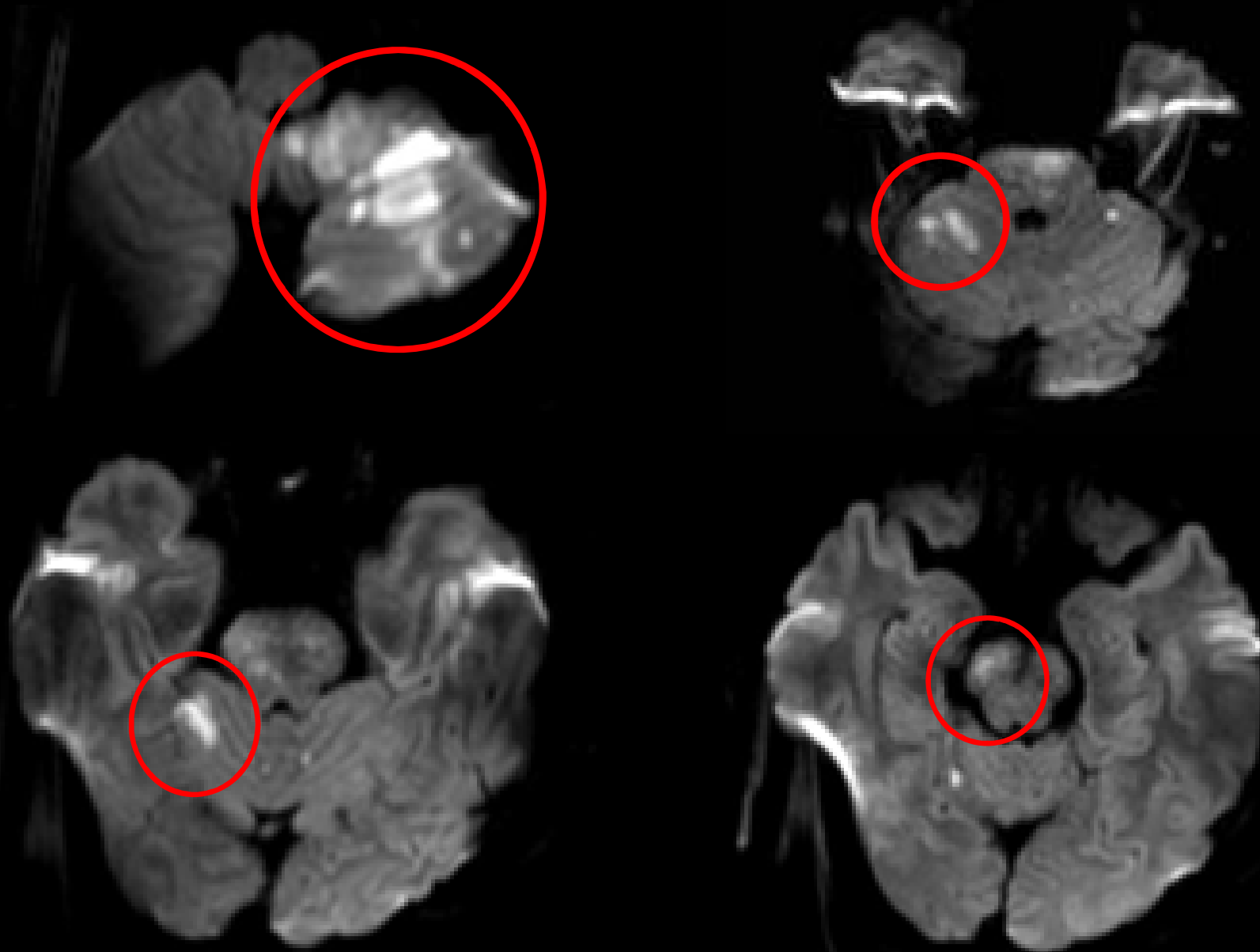


血管内治療後(4/18)

画像



血管内治療翌日より顔面を含む左半身の麻痺症状が出現
新出する脳梗塞巣あり(右中脳、両側小脳、右視床)