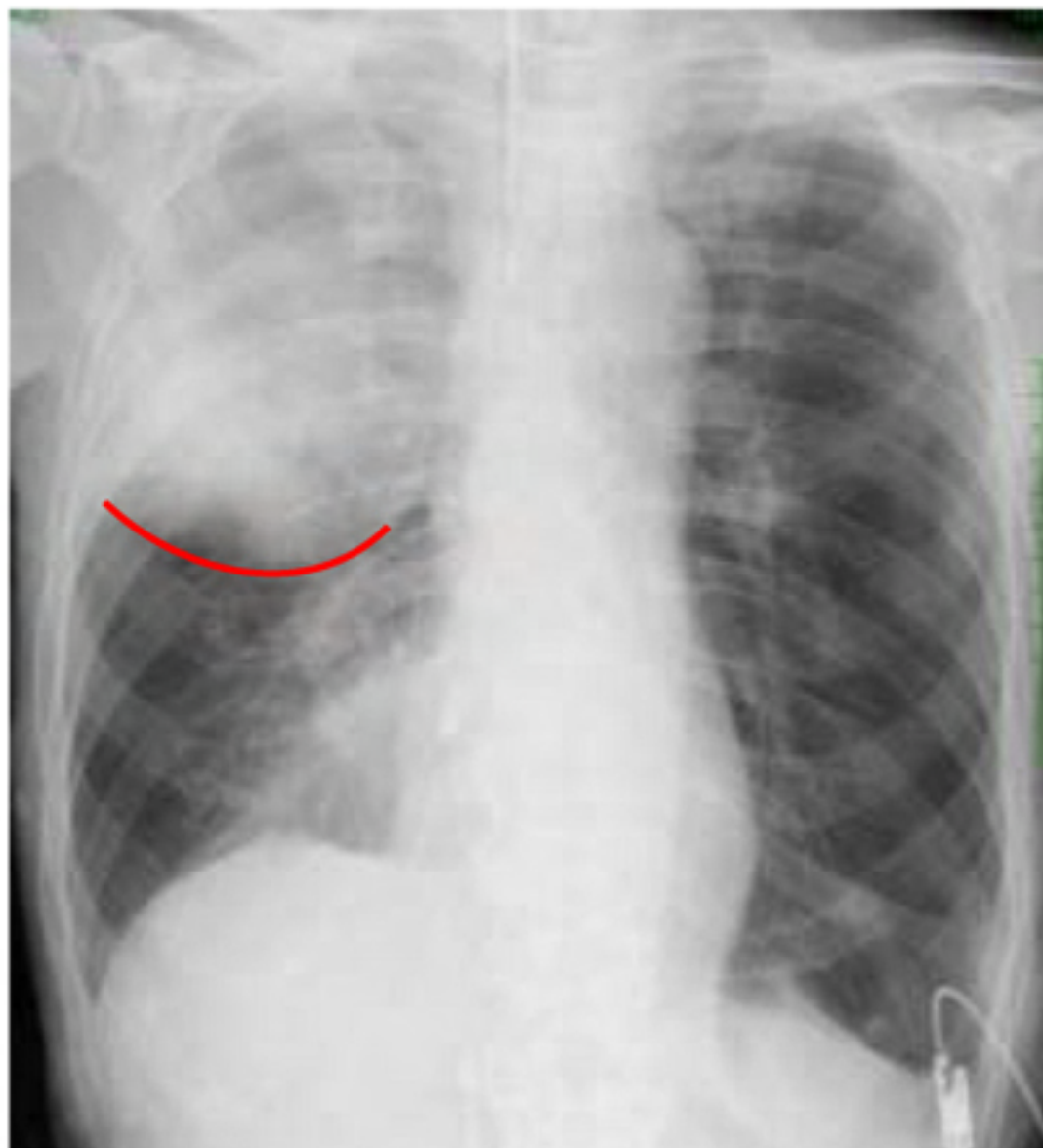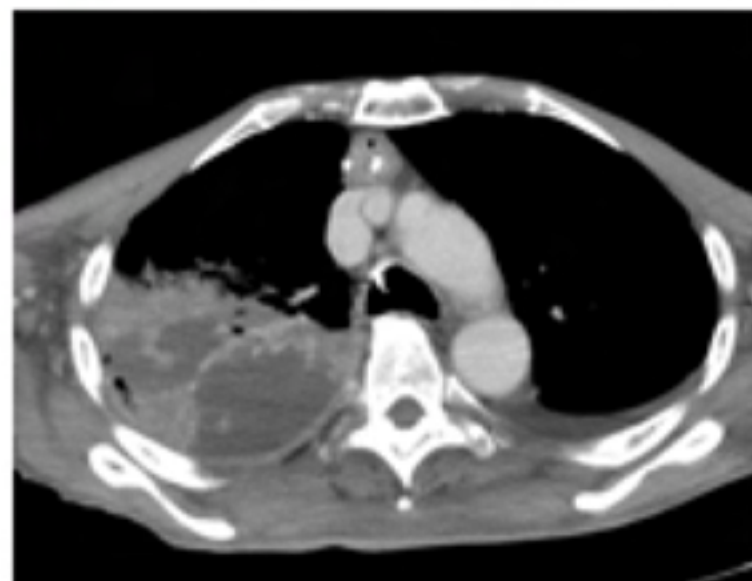
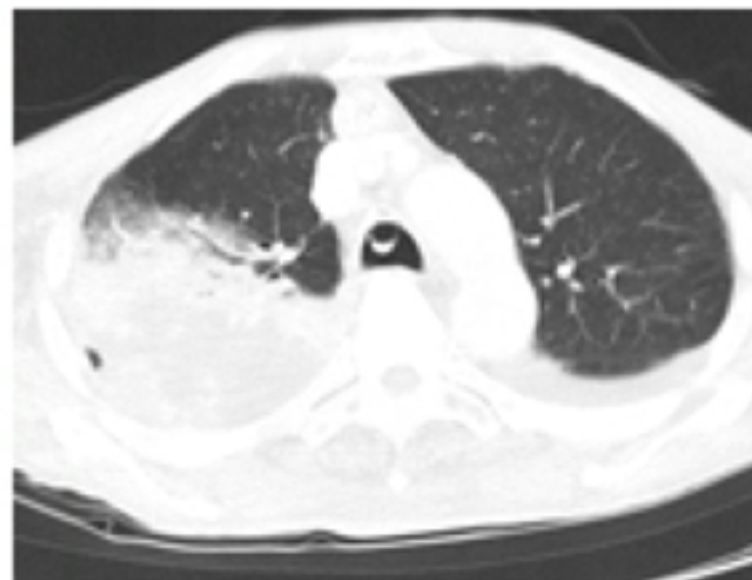


胸部画像所見(入院3日後)



bulging fissure signが出現している



広範囲な造影不良域